

## ПОЗВОНОЧНО-СПИННОМОЗГОВАЯ ТРАВМА У ДЕТЕЙ, ПОСТРАДАВШИХ ВНУТРИ АВТОМОБИЛЯ ПРИ ДОРОЖНО-ТРАНСПОРТНЫХ ПРОИСШЕСТВИЯХ

### SPINAL CORD INJURY IN CHILDREN INJURED INSIDE A CAR IN ROAD TRAFFIC ACCIDENTS

**A. Maksumov  
O. Iskhakov  
S. Meshcheryakov**

*Summary.* Road traffic accidents occupy one of the leading positions in injury and death rates among children and remain one of the main causes of spinal and spinal cord injuries in children. Injuries of the spinal column, accompanied by spinal cord injury, can lead to irreversible consequences, gross neurological deficit, which significantly affects the quality of life of a child and his family. The severity and nature of the damage is determined by many factors, such as age, location in the vehicle, type of child's restraint and seat belts, as well as their correct use. Driving safety and observance of traffic rules, car type and speed at the moment of accident are of great importance. Favorable prognosis in terms of recovery and the child's quality of life depend on some aspects, such as correctly performed prehospital measures, speed of transportation to the appropriate medical institution for specialized care, injury nature, child's age, type and sequence of surgical intervention performed, timely started rehabilitation measures, and many other factors.

*Keywords:* road traffic injuries, spine, spinal cord, seat belt, child restraint, combined damage, child injury.

**Максумов Александр Алишерович**

*Н.с., нейрохирург, ГБУЗ НИИ «Неотложной детской хирургии и травматологии» ДЗМ  
dr.maksumov@gmail.com*

**Исхаков Олимджан Садыкович**

*Д.м.н., нейрохирург, ГБУЗ НИИ «Неотложной детской хирургии и травматологии» ДЗМ*

**Мещеряков Семен Владимирович**

*Н.с., нейрохирург, ГБУЗ НИИ «Неотложной детской хирургии и травматологии» ДЗМ*

*Аннотация.* Дорожно-транспортные происшествия занимают одну из лидирующих позиций по травматизму и смертности среди детей, а также остаются одной из основных причин травм позвоночника и спинного мозга у детей.

Повреждения позвоночного столба, сопровождаемые травмой спинного мозга, могут приводить к необратимым последствиям, грубому неврологическому дефициту, что значительно влияет на качество жизни ребенка и его семьи. Тяжесть и характер повреждения определяется многими факторами, такими как возраст, местоположение в автомобиле, тип детского удерживающего устройства и ремней безопасности, правильностью их использования. Большое значение имеют безопасность вождения и соблюдение правил дорожного движения, тип автомобиля, скорость, на которой произошла авария.

Для благоприятного прогноза в плане выздоровления и жизни ребенка в целом имеют такие аспекты, как правильно выполненные догоспитальные мероприятия, скорость доставки в соответствующее лечебное учреждение для оказания специализированной помощи, характер травмы, возраст ребенка, вид и последовательность выполняемого оперативного вмешательства, своевременность проведения реабилитационных мероприятий и многие другие показатели.

*Ключевые слова:* дорожно-транспортный травматизм, позвоночник, спинной мозг, ремни безопасности, детские удерживающие устройства, сочетанные повреждения, детская травма.

## Введение

**О**дной из глобальных мировых проблем является дорожный травматизм [1,2]. Рост автотранспорта и одновременное увеличение количества личных автомобилей приводит к сохранению высоких показателей травматизма при дорожно-транспортных происшествиях (ДТП), в том числе среди детей [2,3].

ДТП является одной из основных повреждений позвоночника и спинного мозга в детском возрасте [3,4]. Большое число повреждений с вовлечением позвоночника и невральных структур у детей при нахождении внутри автомобиля носят характер сочетанной травмы. Существенное влияние на характер повреждения спинного мозга, клинические проявления, выбор тактики ведения пациентов оказывают возрастные анатомо-физиологические особенности позвоночника и спинного мозга у детей, а также структура и тяжесть сочетанных повреждений.

Актуальность изучения позвоночно-спинномозговой травмы (ПСМТ) в структуре сочетанных повреждений у детей, находившихся в салоне автомобиля обусловлена прежде всего тем, что тяжелые повреждения внутренних органов, деформация позвоночника, тяжелые неврологические нарушения приводят к инвалидизации в детском возрасте.

**Цель работы.** Анализ литературных данных, посвященный вопросам позвоночно-спинномозговой травмы у детей, находившихся внутри автомобиля при ДТП и использовавших ремни безопасности (РБ) и детские удерживающие устройства (ДУУ), который может помочь в построение правильного лечебно-диагностического алгоритма.

## Эпидемиология травмы позвоночника у детей

Согласно исследованиям, проведенным в Австралии, Объединенных Арабских Эмиратах и Ирландии, ДТП были основной причиной ПСМТ у взрослого населения и составили 45%, 48% и 34–42%, соответственно [27; 28; 29; 30]. Анализ аварийности в Российской Федерации показывает снижение числа аварий с 173700 до 133203 в период от 2016 по 2018 годы. Но при анализе показателей смертности за 2018 г. отмечается рост летальных исходов на 16000 в сравнении с показателями за 2015–2016 гг. Самой частой причиной ДТП остается несоблюдение скоростных режимов (31,4%) [31]. Детский травматизм, обусловленный ДТП, относится к достаточно актуальной проблеме в РФ, причем самый частый вид травмы, который сопровождается высокими показателями смертности — это травма, получен-

ная внутри автомобиля. [8]. По данным ГИБДД только за первый месяц 2018 г. произошло 1196 ДТП с участием детей, 57,5% из которых получили травму в салоне автомобиля [32]. Согласно исследованию в США проведенному R. Zonfrillo, M. Losey и соавторов, в исследование которых вошли 59 детей пострадавших в ДТП и имевших в структуре травмы спинальные повреждения. Пострадавшие использовали различные средства фиксации: обычный трехточечный ремень 88%, кресло с пятиточечным ремнем, установленным по ходу движения 12% [10].

## Эпидемиология травмы позвоночника у детей

Согласно ВОЗ, выделяют следующие возрастные групп детей: I группа от 0 до 3 лет, II группа от 3 до 6 лет, III группа от 6 до 10 лет, IV группа от 10 до 15 лет и V группа от 15 до 18 лет. В каждой из возрастных групп используются различные ДУУ, которые представлены в таблице 1, рекомендованные для перевозки детей. Лица старше 12 лет используют стандартные трехточечные ремни безопасности.

Большое значение в характере повреждений позвоночника и спинного мозга у детей отводится факторам, обусловленным возрастными анатомо-морфологическими особенностями организма ребенка, специальными ДУУ с различными вариантами фиксации ребенка, месту и положению ребенка в салоне [5,6] Автотранспортной экспертизой США установлен тип ДТП, при котором возможно повреждение ремнем безопасности — лобовое столкновение, боковой удар и опрокидывание. Такие повреждения возможны уже при средней скорости —  $51,3 \pm 17$  км/ч [38].

В структуре повреждений у детей можно выделить черепно-мозговую травму, показатели которой варьируются в зависимости от возраста детей и составляют от 54% у детей в возрасте 10–15 лет, до 88% у детей до 3-х лет. Особенности повреждений туловища определяются возрастными показателями и типами используемой фиксации внутри автомобиля. Для детей 3–15 лет характерны переломы грудной клетки, травмы легких различной степени тяжести, переломы позвоночника в грудном отделе, которые редко возникают в возрасте до 3-х лет. У детей в возрастной группе 10–15 лет наиболее часто возникают переломы костей таза, тяжелые повреждения органов брюшной полости в сочетании с переломами позвоночника на поясничном уровне. Скелетной травме верхних конечностей чаще подвергаются дети 3–6 лет. Травма нижних конечностей чаще встречаются у детей в I и II возрастных группах, однако повреждения костей голени чаще встречается у детей в старшем возрасте. Подобное

Таблица 1. Детские удерживающие устройства.

Группа	Особенности фиксации	Возраст	Вес и рост
0+	Автолюлька	0–6 мес.	до 13 кг; 40–85 см
1	Пятиточечный ремень, спинка, боковая защита	9мес — 4 года	9–18 кг; 80–105 см
2	Крепление штатными трёхточечными ремнями	3,5–7 лет	15–26 кг; 100–145см
3	Бустер	6–12 лет	до 36 кг; до 154 см

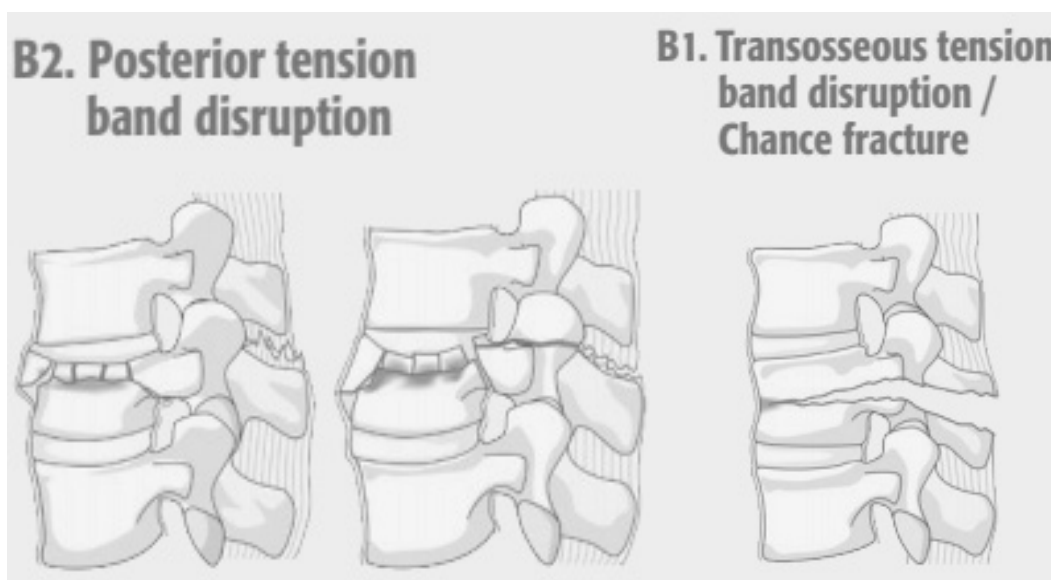


Рис. 1. AO Spine: тип В

распределение травм нижних конечностей связано с особенностями роста и положения ног в автомобиле в совокупности с ДУУ и РБ. R. Zonfrillo отмечает, что позвоночный столб — самая уязвимая область, на 42 ребенка — 94 повреждения, следовательно у большинства детей были многоуровневые и множественные повреждения позвоночного столба. В структуре травмы также встречались повреждения нижней конечности или таза — 56 повреждений, органов брюшной полости — 39, органов грудной клетки — 36 [10]. Поскольку соотношение головы и туловища у детей больше, по сравнению со взрослыми, то точка приложения

травмы смещается к голове и, следовательно, увеличивается риск затылочно-атлантаксиального повреждения. Отсутствие полной оссификации и слабых связок увеличивает риск повреждения связок [7,8,9,10].

Основные механизмы, принимающие участие в повреждении позвонков и спинного мозга у детей при ДТП с использованием средств фиксации

Впервые, Tourin B. и Garrett J. описывают и вводят понятие «Seat-belt» травмы (травма от ремня безо-




Рис. 2. Dennis

пасности) в 1960. Обратившие внимание на специфические кожные метки — широкополосные ссадины и кровоподтеки на туловище, соответствующие лямкам ремня [25]. Такие повреждения получили название «Seat-belt». Это повреждения от ремня безопасности, возникающее в момент столкновения автомобиля, и характеризующееся повреждением мягких тканей и внутренних органов в результате сжатия их петель ремня и повреждением позвоночного столба в результате флексии и деструкции относительно точки фиксации. Согласно классификации AO Spine это повреждения тип B1 и B2 (Рис. 1) [36]. Согласно классификации Dennis — флексионно-дистракционное повреждение (Рис. 2) [37].

Как правило, механизмы, приводящие к такого рода травмам, являются комбинированными. Наиболее частыми являются: компрессионная флексия; дистракционная флексия (комбинация сгибания и растяжения), торсионная (вращающая, ротационная) флексии, дистракционная экстензия (комбинация разгибания и растяжения) [13,15].

К основному патофизиологическому механизму можно отнести две фазы: первая — повреждение спинного мозга относят немедленное механическое повреждение, которое способствует развитию ушибов в области спинного мозга вследствие постоянного или временного сдавливания. Развитие второй фазы обусловлено появлением дисфункциональных расстройств и гибелью клеток нервной ткани через несколько часов или недель после первичного повреждения в результате деструктивного и биохимического воздействия. В развитии нарушений проводимости со стороны спинного мозга важная роль отводят

процессам, формирующимся в остром периоде травмы спинного мозга. Такие повреждения приводят к необратимым изменениям в тканях и к появлению грубого неврологического дефицита [11,12,13]. Существует большое количество работ, посвящённых синдрому ремня безопасности (seat-belt syndrome (SBS)), но большинство из них не затрагивает проблему травм позвоночника и сфокусированы в основном на повреждениях грудной клетки, органов брюшной полости, скелетной травме [39,40].

#### Алгоритм диагностики ПСМТ

В клинической практике у детей наиболее часто используется следующая последовательность диагностических мероприятий [16]: 1) Rg-графия позвоночного столба. 2) Спондилография. 3) КТ позвоночного столба на уровне повреждения. 4) Люмбальная пункция с ликвородинамическими пробами. 5) КТ-миелография. 6) МРТ. 7) Выполнение вертебральной ангиографии.

Результаты проведенного МРТ исследования позволяют оценить повреждения связочного, мышечного и дискового аппарата позвоночника, выявить наличие стеноза позвоночного канала, сдавление дурального мешка, гемодинамические нарушения, повреждения спинного мозга и нервных корешков [41].

Многообразие сочетанных повреждений и их отсроченные клинические проявления, неполная инструментальная диагностика приводят к тому, что от 25% до 37% повреждений пропускается. Акцент делается на ведущем повреждении, тогда как другие сочетанные повреждения, на первый взгляд малозначимые, игно-

Таблица 2. Сравнение MIS и открытой ТПФ.

	MIS	Открыто	p
<b>Пол</b>			
м	11	18	
ж	0	9	
Возраст	40,1+/-20.3	24,7+/-15.3	0,4
ASIA			
до операции	5	4,41+/-1.28	0,31
в раннем периоде	5	4,56+/-1.19	0,42
Койко-дни	7,6+/-3.8	11,2+/-7	0,12

рируются [10]. Согласно исследованию Lindsay M и соавторов из анализа лечения 26 детей, с нестабильными повреждениями торако-люмбального отдела, где количество детей с переломами типа Chance (seat-belt) было 26%. В 8% эти повреждения были выявлены лишь спустя два месяца, когда имело место нарастание деформации в сегменте повреждения [33]. Например, в случае повреждения органов брюшной полости с внутрибрюшным кровотечением и необходимости срочного хирургического вмешательства нет возможности выполнить в полном объеме диагностический этап, тяжесть состояния или медикаментозная седация не позволяют оценить неврологический статус и выполнить томографическое исследование. По данным зарубежных авторов, в 29% случаев во время диагностики были пропущены переломы поясничного отдела позвоночника, так как общепринятая рутинная рентгенография, в отношении детей часто малоинформативна. С другой стороны, сила, с которой ремень безопасности прижимает полный орган (кишечник), практически всегда приводит к травматизации и возможной ишемии стенки кишки, что может привести к отсроченной перфорации кишки и перитониту [13]. В некоторых описанных случаях, явления некроза стенки кишки и перфорации полого органа возникали через 12–24 часа после травмы, что усугубляет состояние пациента. Совокупность данных факторов приводит к поздней диагностике ПСМТ у детей [12].

Определение тактики консервативного и хирургического лечения ПСМТ у детей

Большинство повреждений у детей полученных в ДТП с использованием средств фиксации сопровождается обильной кровопотерей и шоком, что обусловлено тяжестью полученной сочетанной травмы. Особенно это характерно при тяжелой ЧМТ и повреждением паренхиматозных органов в сочетании с ПСМТ [29].

Целью консервативного лечения позвоночно-спинномозговой травмы переломов является ранняя и полная разгрузка поврежденного отдела позвоночника. Это выполняется при неосложнённой травме и зависит от уровня повреждения. Для шейного или верхнегрудного отдела это может быть вытяжение петель Глиссона [17]. Консервативное лечение шейного отдела позвоночника может включать внешнюю стабилизацию с помощью мягкого шейного воротника, полужесткого воротника или фиксирующих устройств. Для грудного и поясничного отдела могут быть использованы различные варианты корсетов. Так же широко используются лечебная физкультура, массаж и физиотерапия. [26].

Хирургическое лечение в основном показано при нестабильных повреждениях, невправимых переломах или вывихах, прогрессирующем неврологическом дефиците в результате компрессии и прогрессирующей деформации. В настоящее время в практике хирургического лечения детей с ПСМТ применяют хирургические методы лечения такие же как у взрослых [18].

Основное количество публикаций посвящены оперативному лечению нестабильных и осложненных переломов позвоночника у детей. В их число входят операции с комбинированными доступами. [18,19]. При выраженных деформациях позвоночного столба необходимо решить все ортопедические задачи в остром периоде. [19]. Как сообщают A. Alexandre и соавторы в анализе оперативного лечения 35 детей, с переломами типа B1 и B2 в результате ДТП с использованием фиксации у детей, в динамике имеет место нарастание кифотической деформации в 25%, что потребовало задней фиксации в отсроченном периоде [37]. У детей пострадавших при использовании РБ и ДУУ в тяжелом состоянии, с сочетанными повреждениями органов брюшной полости и других систем невозможно выполнить хирургическое пособие в необходимом объёме и в рекомендуемые сроки [19,20]. Большое внимание ис-

следователей уделяется срокам, прошедшим с момента получения травмы. Если от момента травматического воздействия прошло до 10 дней, то пациентам, имеющим нестабильные переломы позвоночника, чаще производят выполнение репозиционно-стабилизирующей операции из заднего доступа. В случае, если от момента травмы прошел большой срок, необходимо выполнение реконструкции переднего и среднего опорного комплекса при помощи корпородеза, а затем выполнение стабилизации металлоконструкцией [20].

В случае травматизации в грудном отделе позвоночника у детей используют стабилизацию и редукцию при помощи крючковой системой. При переломе тела одного позвонка в поясничном отделе проводят бисегментарную транспедикулярную репозицию и фиксацию. Одним из динамически развивающихся направлений спинальной хирургии является лечение переломов краниовертебрального уровня [20,21,22]. В том случае, если у пациента диагностировано наличие ПСМТ, сопровождаемого грубыми неврологическими расстройствами, необходимо проведение декомпрессионно-стабилизирующей операции в первые 6–9 часов от момента травмы, что остается проблематично у пациентов с тяжелой сочетанной травмой [22]. В исследовании Mariam S. и соавторов показано что при анализе лечения и отдаленных результатов 8 детей пострадавших в ДТП и использованием ДУУ и РБ, и имевшим тяжелые сочетанные повреждения включая ПСМТ, в 50% случаев дети имели грубые неврологические нарушения, которые не регрессировали, что привело к инвалидизации пациентов в детском возрасте [34].

Таким образом к основным этапам оперативного лечения ПСМТ у детей можно отнести следующие:

- ◆ Выполнение редукционно-стабилизирующей операции из заднего доступ при помощи ламинарных и педикулярных крючков, транспедикулярных винтов.
- ◆ Задний локальный спондилёз.
- ◆ В случае смещения отломков тел позвонков в позвоночный канал необходимо их удаление из переднебокового доступа;

Реконструкция передних отделов из переднебокового доступа с использование сетчатых имплантов, алокости или аутокости. [22,23].

Согласно данным литературы, можно выделить три наиболее перспективных направления развития спинальной хирургии в лечении травматических переломов ниже-шейного, грудного и поясничного отделов позвоночника:

1. чрезкожные методики фиксации и/или стабилизации сломанных позвонков;

2. минимально инвазивные доступы;
3. эндоскопические технологии.

A. Grossbach и соавторы провели исследование результатов лечения 38 пациентов детского возраста с повреждением Chance. В 27 случаях выполнялась открытое оперативное вмешательство с задней фиксацией. В 11 случаях выполнена малоинвазивная, перкутанная фиксация. Проведен сравнительный анализ ближайших результатов (таб. 2). По результатам исследования количество проведенных койко-дней при использовании малоинвазивной транспедикулярной фиксации сокращается практически в два раза в сравнении с открытой операцией [35].

Несмотря на изучение различных аспектов проблемы ПСМТ и других тяжелых повреждений у детей связанных с РБ и ДУУ и небольшое количество работ в данной области, единых подходов к хирургическому лечению травмы позвоночника у детей в настоящее время не разработано и подходы к лечению определяются индивидуально с учетом клинической картины, тяжести травмы, степени неврологических нарушений, техническими возможностями лечебного учреждения [25]. Кроме того, важное значение для благоприятного прогноза в плане выздоровления и жизни в целом имеют такие аспекты, как правильно выполненные догоспитальные мероприятия, скорость доставки в соответствующее лечебное учреждение для оказания специализированной помощи, характер травмы, возраст ребенка, вид выполняемого оперативного вмешательства, наличие или отсутствие послеоперационных осложнений, своевременность проведения реабилитационных мероприятий и многие другие показатели. [20,21,22,23]

## Вывод

Актуальность проблемы ПСМТ у детей пострадавших внутри автомобиля на сегодняшний день не вызывает сомнений. Поражение спинного мозга и его элементов вследствие травматического сдавления отломками тела позвонка приводит к утяжелению клинической ситуации. Многообразие сочетанных повреждений других органов и систем. Приводит к поздней диагностике и невозможности выполнения оперативного лечения ПСМТ в раннем периоде.

У детей с осложненной и нестабильной ПСМТ может развиваться стойкий, необратимый неврологический дефицит, который сохраняется на протяжении всей жизни и приводят к стойкой инвалидизации пациента. Это в свою очередь, оказывает непосредственное влияние на жизнь и развитие ребенка и качество жизни его семьи. Разработка последовательности лечебно-диагностического алгоритма улучшит результаты лечения детей с подобными повреждениями.

## ЛИТЕРАТУРА

1. Goniewicz K, Goniewicz M, Pawłowski W, Fiedor P. Children Road traffic injuries in Poland. *Polish Journal of Public Health*. 2017;127: 44–48. doi:10.1515/pjph-2017-0010.
2. Yin Z, Wu J, Luo J. Burden and trend analysis of injury mortality in China among children aged 0–14 years from 2004 to 2011. *BMJ Open*. 2015;5: e007307.
3. Development and validation of a self-administered questionnaire to estimate the distance and mode of children's travel to school in urban India. *BMC Med Res Methodol*. 2015; 15:92. doi:10.1186/s12874-015-0086-y
4. Икоева Г.А., Виссарионов С.В., Баиндурашвили А.Г., Кокушин Д.Н., Овечкина А.В., Солохина И.Ю., и др. Сравнительный анализ динамики неврологических нарушений у детей с позвоночно-спинномозговой травмой поясничного отдела в зависимости от сроков хирургического вмешательства. *Международный журнал прикладных и фундаментальных исследований*. 2018;5–1:97–103;
5. Савенкова Е.Н., Ефимов А.А., Семижонина В.Н., Купрюшин А.С. К вопросу о возрастных особенностях детского автомобильного травматизма. *Известия высших учебных заведений. Поволжский регион. Медицинские науки*. 2014; 3:127–134.
6. Савенкова Е.Н., Ефимов А.А., Алексеев Ю.Д., Купрюшин А.С. Влияние местоположения и использования удерживающих устройств на особенности детской автомобильной травмы в салоне. *Известия высших учебных заведений. Поволжский регион. Медицинские науки*. 2017;43(3):57–65. <https://doi.org/10.21685/2072-3032-2017-3-7>
7. World Health Organization. *Global Status Report on Road Safety 2013*. World Health Organization; Geneva, Switzerland: 2015. [Accessed on 12 Dec 2020].
8. Fridman L, Fraser-Thomas JL, Pike I, Macpherson AK. Canadian child safety report card: a comparison of injury prevention practices across provinces. *Injury Prevention*. 2019; 25:252–257. <https://doi.org/10.1136/injuryprev-2018-042745>.
9. Brubacher J, Desapriya E, Erdelyi S, Chan H. The impact of child safety restraint legislation on child injuries in police-reported motor vehicle collisions in British Columbia: an interrupted time series analysis. *Paediatr Child Health*. 2016;21(4): e27–31.
10. Arkader, A., Warner, W. C., Tolo, V. T., Sponseller, P. D., & Skaggs, D. L. (2011). Pediatric Chance Fractures. *Journal of Pediatric Orthopaedics*, 31(7), 741–744.
11. Institute for Health Metrics and Evaluation (IHME). *GBD Compare Data Visualization*. Seattle: IHME, University of Washington, 2016. Available from <http://vizhub.healthdata.org/gbd-compare>. [Accessed 06 December 2018].
12. Mukherjee, S., Beck, C., Yoganandan, N., & Rao, R. D. (2016). Incidence and mechanism of neurological deficit after thoracolumbar fractures sustained in motor vehicle collisions. *Journal of Neurosurgery: Spine*, 24(2), 323–331.
13. Müller, C. W., Otte, D., Decker, S., Stübiger, T., Panzica, M., Krettek, C., & Brand, S. (2014). Vertebral fractures in motor vehicle accidents—a medical and technical analysis of 33,015 injured front-seat occupants. *Accident Analysis & Prevention*, 66, 15–19.
14. Beckmann N.M, Chinapuvvula N.R, Zhang X, West O.C. Epidemiology and Imaging Classification of Pediatric Cervical Spine Injuries: 12-Year Experience at a Level 1 Trauma Center. *AJR Am J Roentgenol*. 2020;214(6): 1359–1368.
15. Савенкова Е.Н., Ефимов А.А. Детский дорожно-транспортный травматизм как судебно-медицинская проблема. *Судебно-медицинская экспертиза*. 2017;60(6): 13–17. <https://doi.org/10.17116/sudmed201760613-17>
16. Бережнова ТА, Кулинцова ЯВ. Современная диагностика неотложных состояний у детей, пострадавших в ДТП. *Здоровье и образование*. 2016;2: 426–428
17. Баиндурашвили АГ, Виссарионов СВ, Павлов ИВ, Кокушин ДН., Леин ГА. Консервативное лечение детей с компрессионными переломами позвонков грудной и поясничной локализации в Российской Федерации (обзор литературы). *Ортопедия, Травматология и Восстановительная Хирургия Детского Возраста*. 2016;4(1): 48–56. doi:10.17816/PTORS4148-
18. Pigolkin Yul, Sedych EP, Mosoyan AS. Forensic medical assessment of vertebral fractures as a result of a car accident. III Japanese-Russian International Conference on Socially Significant Human Diseases: Medical, Environmental and Technical Problems, and these Silition. Obihiro, Japan; 2016. p.124.
19. Седых ЕП. Судебно-медицинская оценка повреждений позвоночника мозга при травме в салоне движущегося легкового автомобиля, оборудованного современными средствами индивидуальной безопасности. *Медицинская экспертиза и право*. 2015;
20. Liu G, Chen S, Zeng Z, Cui H, Fang Y, Gu D. Risk factors for extremely serious road accidents: Results from national Road Accident Statistical Annual Report of China. *PLoS ONE*. 2018;13(8): e0201587. <https://doi.org/10.1371/journal.pone.0201587>
21. National Highway Traffic Safety Administration. *Traffic safety facts, 2017 data: occupant protection*. Washington, DC: US Department of Transportation, National Highway Traffic Safety Administration; 2019. Available at <https://crashstats.nhtsa.dot.gov/Api/Public/ViewPublication/812719> external icon [Accessed 03 Dec 2020]
22. Poorman GW, Segreto FA, Beaubrun BM, Jalai CM, Horn SR, Bortz CA, Diebo BG, Vira S, Bono OJ, DE LA Garza-Ramos R, Moon JY, Wang C, Hirsch BP, Tishelman JC, Zhou PL, Gerling M, Passias PG. Traumatic Fracture of the Pediatric Cervical Spine: Etiology, Epidemiology, Concurrent Injuries, and an Analysis of Perioperative Outcomes Using the Kids Inpatient Database. *Int J Spine Surg*. 2019;13(1): 68–78.
23. Beckmann NM, Chinapuvvula NR, Zhang X, West OC. Epidemiology and Imaging Classification of Pediatric Cervical Spine Injuries: 12-Year Experience at a Level 1 Trauma Center. *AJR Am J Roentgenol*. 2020;214(6): 1359–1368.
24. Motor vehicle crash-related injury causation scenarios for spinal injuries in restrained children and adolescents. *Zonfrillo MR, Locey CM, Scarfone SR, Arbogast KB*. 2015
25. Miriam Santschi, MD; Vincent Echavé, MD; Sophie Laflamme, MD; Nathalie McFadden, MD; Claude Cyr, MD. Seat-belt injuries in children involved in motor vehicle crashes. *Canadian Journal of Surgery*, Vol. 48, No. 5, October 2005 373–376.
26. Рассоха В.И., Исхаков М.М. Повышение эффективности детских автомобильных кресел (удерживающих устройств). *Вестник НЦ БЖД*. 2011; 4:27–31.

27. Grivna, M., Eid, H. O., & Abu-Zidan, F. M. (2015). Epidemiology of spinal injuries in the United Arab Emirates. *World Journal of Emergency Surgery: WJES*, 10, 20. <https://doi.org/10.1186/s13017-015-0015-8>
28. Lenehan, B, Boran, S., Street, J., Higgins, T., McCormack, D., & Poynton, A. R. (2009). Demographics of acute admissions to a National Spinal Injuries Unit. *European Spine Journal: Official Publication of the European Spine Society, the European Spinal Deformity Society, and the European Section of the Cervical Spine Research Society*, 18(7), 938–942. <https://doi.org/10.1007/s00586-009-0923-y>
29. Roche, S. J., Sloane, P. A., & McCabe, J. P. (2008). Epidemiology of spine trauma in an Irish regional trauma unit: a 4-year study. *Injury*, 39(4), 436–442. <https://doi.org/10.1016/j.injury.2007.12.012>
30. Tee, J. W., Chan, C. H. P., Fitzgerald, M. C. B., Liew, S. M., & Rosenfeld, J. V. (2013). Epidemiological trends of spine trauma: an Australian level 1 trauma centre study. *Global Spine Journal*, 3(2), 75–84. <https://doi.org/10.1055/s-0033-1337124>
31. Сведения о показателях состояния безопасности дорожного движения (архив) [Электронный ресурс]. URL: <http://www.gibdd.ru/stat/archive/> (дата обращения: 22.03.2018)
32. Официальный сайт Госавтоинспекции МВД России. Ссылка активна на 21.02.18. Доступно по: <http://stat.gibdd.ru/> Available at: <http://stat.gibdd.ru/>
33. Lindsay M. Andras, MD, Kira F. Skaggs, BA, Haleh Badkoobehi, MD, Paul D. Choi, MD, and David L. Skaggs, MD, MMM (2019) Chance Fractures in the Pediatric Population are Often Misdiagnosed. *Journal of Pediatric Orthopaedics*: May/June 2019 — Volume 39 — Issue 5 — p 222–225.
34. Miriam Santschi, MD; Vincent Echavé, MD; Sophie Laflamme, MD; Nathalie McFadden, MD; Claude Cyr, MD (2005). Seat-belt injuries in children involved in motor vehicle crashes. Ссылка: [Seat-belt injuries in children involved in motor vehicle crashes — PubMed \(nih.gov\)](#). Ссылка активна на 16.06.2021.
35. Andrew J. Grossbach, M.D., Nader S. Dahdaleh, M.D., Taylor J. Abel, M.D., Gregory D. Woods, B.S., Brian J. Dlouhy, M.D., 1 and Patrick W. Hitchon, M.D. (2013). Flexion-distraction injuries of the thoracolumbar spine: open fusion versus percutaneous pedicle screw fixation. *Neurosurg Focus* — Volume 35 — August 2013 — p 1–6.
36. Poorman GW, Segreto FA, Beaubrun BM, Jalai CM, Horn SR, Bortz CA, Diebo BG, Vira S, Bono OJ, DE LA Garza-Ramos R, Moon JY, Wang C, Hirsch BP, Tishelman JC, Zhou PL, Gerling M, Passias PG. Traumatic Fracture of the Pediatric Cervical Spine: Etiology, Epidemiology, Concurrent Injuries, and an Analysis of Perioperative Outcomes Using the Kids' Inpatient Database. *Int J Spine Surg*. 2019 Jan;13(1):68–78.
37. DeVivo M.J. Epidemiology of traumatic spinal cord injury: trends and future implications // *Spinal Cord*. — 2012. — Vol. 50. — P. 365–372.
38. Zonfrillo MR, Durbin DR, Winston FK, Zhao H, Stineman MG. Physical disability after injury-related inpatient rehabilitation in children. *Pediatrics*. 2013; 131: e206–213. [PubMed: 23248228].
39. Adel Elkbuli, MD, MPH, Brianna Dowd, Paul J. Spano II, MS, Mark Mc Kenney, MD, MBA. Pediatric Seat Belt Use in Motor Vehicle Collisions: The Need for Driver Education Programs. *JOURNAL OF TRAUMA NURSING* 2020; Volume 27, Number 5.
40. А.Г. Лебедев, Т.П. Македонская, А.В. Сачков, Н.В. Шаврина, О.Х. Калоева, В.Д. Левитский, П.А. Ярцев. Гнойно-воспалительные осложнения поврежденной брюшной стенки от автомобильного ремня безопасности. Опыт лечения четырех пациентов. *Russian Sklifosovsky Journal of Emergency Medical Care*. 2019; 8(2): 194–202. DOI: 10.23934/2223-9022-2019-8-2-194-202
41. Ахадов Т.А., Мельников И.А., Исаков О.С., Божко О.В., Костикова Т.Д., Манжурцев А.В., Ублинский М.В., Мещеряков С.В., Максумов А.А. Мульти-спиральная компьютерная и магнитно-резонансная томография тораколюмбальной травмы позвоночника у детей. *Детская хирургия*. 2020; 24(5): 323–330. (In Russian). DOI: <https://dx.doi.org/10.18821/1560-9510-2020-24-5-323-330>

---

© Максумов Александр Алишерович ( [dr.maksumov@gmail.com](mailto:dr.maksumov@gmail.com) ),  
Исаков Олимджан Садыкович, Мещеряков Семен Владимирович.  
Журнал «Современная наука: актуальные проблемы теории и практики»