

СПОСОБ ПРЕДУПРЕЖДЕНИЯ ПОВРЕЖДЕНИЯ БОЛЬШОЙ ПОДКОЖНОЙ ВЕНЫ ПРИ ОПЕРАТИВНОМ ДОСТУПЕ НА ВНУТРЕННЮЮ ЛОДЫЖКУ

METHOD FOR PREVENTION OF DAMAGE TO GREAT SAPHENOUS VEIN IN SURGERY ACCESS TO INTERNAL ANKLE

**E. Kukushkin
V. Midlenko
O. Midlenko**

Summary. Purpose of the study: to develop a method for preventing damage to the great saphenous vein (GSV) during operative access to the internal malleolus.

Materials and Methods. We observed 287 patients with closed ankle fractures who were operated on at the Clinical Hospital No. 6 named after G.A. Zakharyin, Penza. Patients were initially divided into 2 groups. Group 1—130 patients operated on for an injury to the medial malleolus with iatrogenic damage to the great saphenous vein. group 2—157 people operated on using the developed method to prevent damage to the vein. In the second group, two subgroups subsequently emerged. The first subgroup: 150 people who did not have damage to the great saphenous vein and the second subgroup, where, despite the use of the method we developed, nevertheless, damage to the great saphenous vein was noted intraoperatively.

Results of the study. In patients operated on for ankle fractures, using the developed method to prevent damage to the great saphenous vein, the risk of iatrogenic vascular injury was reduced by 25 times, compared with patients where this method was not used.

Conclusion. The use of the method developed by us to prevent damage to the great saphenous vein significantly reduces the risk of iatrogenic injury to the vessel during surgical access to the internal malleolus.

Keywords: great saphenous vein, ankle fracture.

Кукушкин Евгений Петрович

Врач травматолог-ортопед, врач ультразвуковой диагностики, Городское бюджетное учреждение здравоохранения клиническая больница № 6 имени Г.А. Захарьина, г. Пенза
ker131289@gmail.com

Мидленко Владимир Ильич

Д.м.н., профессор, Ульяновский государственный университет

Мидленко Олег Владимирович

Профессор, Ульяновский государственный университет

Аннотация. Цель исследования: разработать способ предупреждения повреждения большой подкожной вены (БПВ) при оперативном доступе на внутреннюю лодыжку.

Материалы и методы. Наблюдали 287 пациентов с закрытыми переломами лодыжек, которые были оперированы в клинической больнице № 6 им. Г.А. Захарьина города Пензы. Пациенты изначально были разделены на 2 группы. 1 группа — 130 пациентов, оперированных по поводу травмы внутренней лодыжки с ятрогенным повреждением большой подкожной вены. 2 группа — 157 человек оперированных с использованием разработанного способа предупреждения повреждения вены. Во второй группе впоследствии выделилось две подгруппы. Первая подгруппа: 150 человек, у которых не было повреждения большой подкожной вены и вторая подгруппа, где, несмотря на использование разработанного нами способа, тем не менее, отмечалось повреждение большой подкожной вены интраоперационно.

Результаты исследования. У пациентов, оперированных по поводу переломов лодыжек, с использованием разработанного способа предупреждения повреждения большой подкожной вены, риск ятрогенной травмы сосуда снижался в 25 раз, по сравнению с пациентами, где данный способ не применялся.

Вывод. Использование разработанного нами способа предупреждения повреждения большой подкожной вены, значительно снижает риск ятрогенной травмы сосуда во время оперативного доступа на внутреннюю лодыжку.

Ключевые слова: большая подкожная вена, перелом лодыжек.

Введение

Большинство операций при переломах медиальной лодыжки в силу анатомических особенностей зоны вмешательства создают условия для ятрогенного повреждения большой подкожной вены в месте, где она проходит около внутренней лодыжки. В настоящее время оперирующие врачи практически не придают этому значения и при повреждении большой подкожной вены ограничиваются гемостазом, путём ее перевязки. [1]. Но этого в свою очередь приводит к нарушению и изменению кровотока в венах нижней конечности, и развитию таких заболеваний, как венозная недостаточность нижней конечности. Поэтому, представляется целесообразным уделять внимание профилактике ятрогенных повреждений большой подкожной вены, а для этого нужно разработать способ предупреждения повреждения большой подкожной вены. [2–9].

Актуальность проблемы: В доступной литературе при изучении оперативных доступов на внутреннюю лодыжку вскользь говорится о возможном повреждении большой подкожной вены, не делая акцент о развитии возможных осложнений. На основании изученных данных, сформированы и отобраны положения, которые легли в основу формирования способа, который помогает предупредить повреждение большой подкожной вены при оперативных доступах на внутреннюю лодыжку. Использование данного способа в любой клинике, где есть ультразвуковое оборудование и проводятся операции на лодыжках, позволит значительно снизить риск повреждения большой подкожной вены, а, следовательно, и развития постоперационных осложнений. [10].

Цель исследования

Разработать способ предупреждения повреждения большой подкожной вены при оперативном доступе на внутреннюю лодыжку.

Материалы и методы:

Мы наблюдали 287 пациентов с закрытыми переломами лодыжек, которые были прооперированы в клинической больнице № 6 им. Г.А. Захарьина города Пенза в период с 2016 по 2020 гг. Критериями исключения из исследования были:

1. Закрытая травма (при открытых повреждениях происходило повреждение подкожных сосудов на разных уровнях в момент травмы, и данные были не объективными).
2. Выполнение оперативного вмешательства (при консервативном введении исключалось повреждение БПВ врачом).

3. Изначальное отсутствие признаков венозной недостаточности нижних конечностей (исключалось на этапе предоперационной подготовки при выполнении УЗИ сосудов, клинического осмотра, лабораторных анализов и в дальнейшем исследовании такие пациенты не участвовали).

В первой группе сравнения были 130 человек, у которых произошло интраоперационное повреждение большой подкожной вены.

Вторую группу сравнения составили 157 пациентов, у которых во время операции применялся разработанный способ предупреждения повреждения большой подкожной вены.

У всех наблюдавшихся нами пациентов в послеоперационном периоде оценивались признаки постоперационных осложнений, связанных с повреждением большой подкожной вены во время доступа на внутреннюю лодыжку. Всем пациентам проводились стандартные лабораторные исследования, в том числе исследование свертывающей системы крови. Продолжались профилактические мероприятия по предотвращению образования тромбов. С целью объективизации данных всем пациентам проводилось ультразвуковое исследование венозной системы нижних конечностей с помощью аппарата Medison SonoAce x8.

Оперативное лечение проводилось под спинальной анестезией. Операция выполнялась в объёме восстановления анатомического соотношения костных структур с фиксацией металлоконструкциями (пластины, спицы, винты).

В послеоперационном периоде, во время нахождения пациентов в стационаре при ежедневных осмотрах оценивались жалобы, характеристики кожных покровов, измерялись окружности в области голеностопного сустава, нижней трети голени и стопы, ультразвуковое исследование. При ультразвуковом исследовании сосудов нижних конечностей, как поверхностных, так и глубоких вен, у пациентов в послеоперационном периоде (на 1-й день после операции, на 3-й день и за день до выписки) отмечалось отсутствие каких-либо достоверно подтвержденных изменений в глубоких венах, хотя изменения в поверхностных венах были уже заметны, что говорило о начальных признаках развития венозной недостаточности.

Результаты исследования

В первой группе сравнения повреждение большой подкожной вены отмечалось в 100% случаев. К сожа-

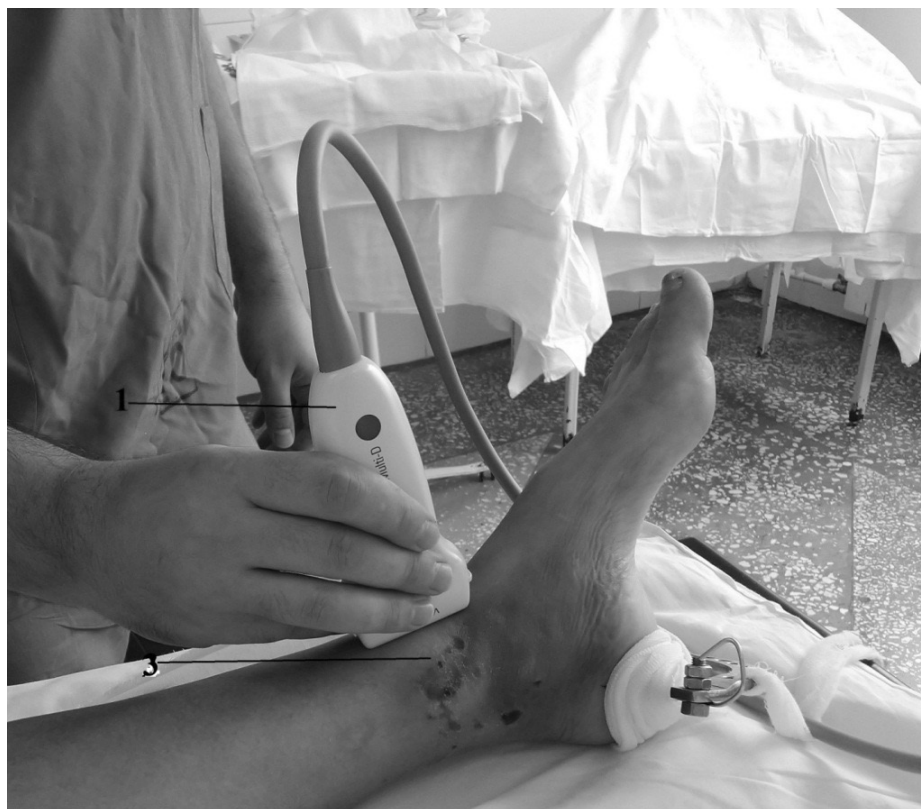

Рис. 1. Ультразвуковое исследование непосредственно в операционной

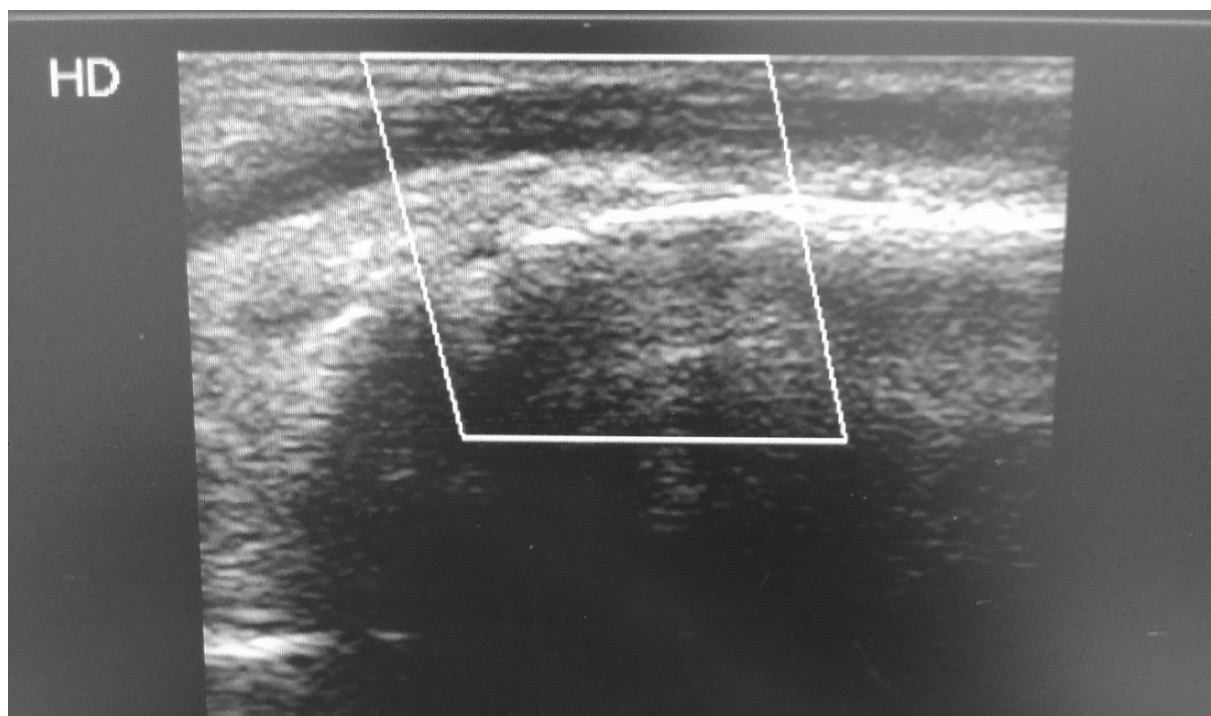


Рис. 2. Ход большой подкожной вены в области внутренней лодыжки (черная полоска вверху в выделенной области — большая подкожная вена, чуть ниже яркая белая полоска — кортикальный слой внутренней лодыжки, за которым происходит поглощение звуковой волны)

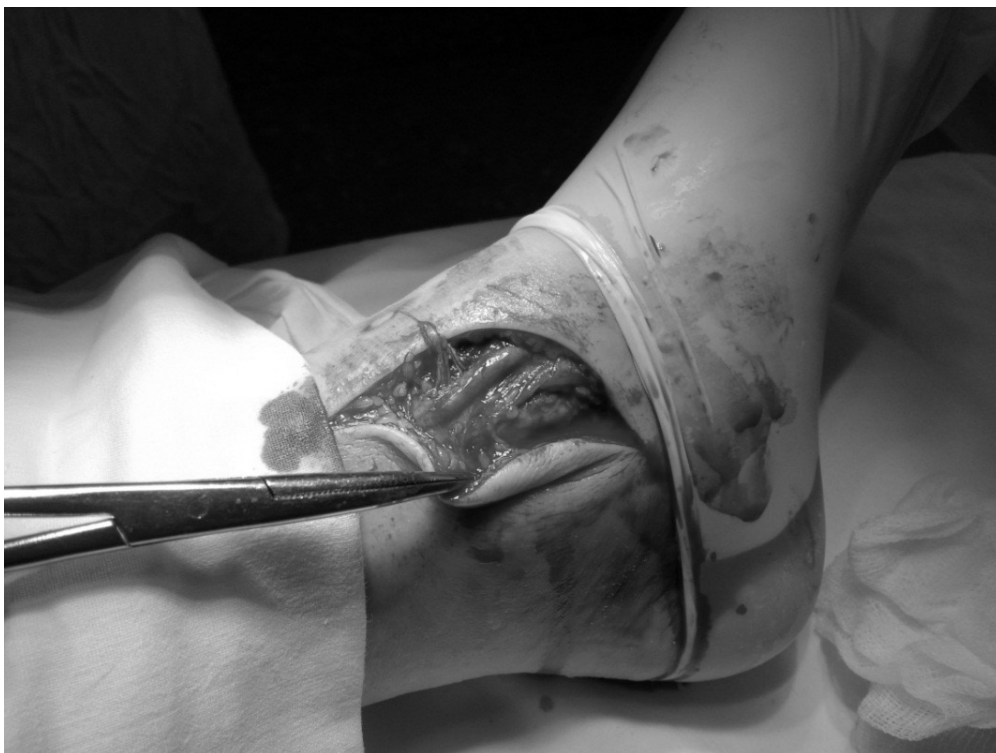

Рис. 3. Оперативный доступ на внутреннюю лодыжку с использованием разработанного способа. (Видна полностью сохраненная большая подкожная вена)

лению, операции проводились в начале исследования и оперирующие травматологи при доступе на внутреннюю лодыжку, при травме большой подкожной вены, просто перевязывали ее. Впоследствии при изучении данных пациентов отмечались начальные признаки венозной недостаточности в 92% случаев (119 пациентов из группы сравнения).

Анализ данных пациентов второй группы сравнения показал, что при использовании разработанного нами способа предупреждения повреждения большой подкожной вены у 150 пациентов интраоперационного повреждения большой подкожной вены удалось избежать. Лишь у 4,46% (7 человек) было повреждение большой подкожной вены. Связано это с расширением оперативного доступа в связи со сложным характером перелома или с трудностями при остеосинтезе внутренней лодыжки. Хотя при первоначальном разрезе повреждения большой подкожной вены не было.

Хотелось бы подробнее остановиться на разработанном нами способе. Исследование может проводиться как во время предоперационной подготовки, так и непосредственно на операционном столе при помощи переносного ультразвукового аппарата (Рис. 1). Положение пациента на спине. Используется переносной ультразвуковой аппарат с эффектом Доплера. Выбирается ли-

нейный датчик с высокой рабочей частотой. Проводится ультразвуковое исследование вен интересующей конечности от центра к периферии.

Пальпаторно определяется внутренняя лодыжка голеностопного сустава. Ультразвуковой датчик устанавливается по переднему краю внутренней лодыжки без надавливания на кожу. Сразу визуализируется ход большой подкожной вены. Рис. 2.

Происходит нажатие датчиком на кожу и на экране изображение сосуда должно исчезнуть, что говорит о постановке датчика в правильном положении, т.е. на вене. Давление датчиком на кожу убирается. После этого включается цветное доплеровское картирование, определяется наличие кровотока и его направление. После того как врач убедился, что исследуемый сосуд большая подкожная вена, необходимо сделать отметку на коже тупым инструментом по ходу данного сосуда. По появлению дерматографизма используется 1% спиртовой раствор бриллиантового зеленого или другой маркер. Если исследование проводится непосредственно на операционном столе, то после нанесения отметки 1% раствором бриллиантового зеленого или другим маркером начинается операция, а если исследование проводилось в предоперационном периоде, то отметка остается до момента операции. Отметка

на коже помогает врачу-травматологу ориентироваться на ход сосуда и по возможности обходить его, что предотвратит его повреждение. Рис 3.

Данный способ предупреждения повреждения большой подкожной вены оформлен, получен патент на изобретение № 2717602 от 24.03.2020 г.

Вывод

Использование разработанного нами способа предупреждения повреждения большой подкожной вены, значительно снижает риск (в 25 раз) ятрогенной травмы сосуда во время оперативного доступа на внутреннюю лодыжку.

ЛИТЕРАТУРА

1. Шарипов М.А. Профилактика и лечение ятрогенных повреждений сосудов. — Душанбе, 2010. — С. 10–12.
2. Гаибов А.Д. Клиника, диагностика и хирургическое лечение посттравматической артериальной непроходимости. / А.Д. Гаибов, У.А. Курбанов, У.А. Гулов // Хирургия. Журн. им. Н.И. Пирогова 2004 -№ 11.-С. 15–21.
3. Значение различных методов реконструктивной сосудистой и микрососудистой хирургии в онкологии / М.И. Давыдов [и др.] // Вопросы онкологии. — 2015. — Т. 51. — № 3. С. 311–313.
4. Камолов А.Н. Хирургическая тактика при повреждениях магистральных вен. автореф. дис. канд. мед. наук. 14.00.27. / А.Н. Камолов. Душанбе. — 1998. — 17 с.
5. Каримова Н.Р. Показания и выбор метода операции на магистральных сосудах при удалении опухолей различной локализации и морфологии, дис. канд. мед. наук. 14.00.27. / Н.Р. Каримова. Душанбе. — 2015. — 133 с.
6. Князев М.Д. Ятрогенные повреждения магистральных кровеносных сосудов. / М.Д. Князев, И.А. Комаров, В.Я. Киселев. // Хирургия. Журн. им. Н.И. Пирогова — 2019. — № 12. С. 85–87.
7. Методика дуплексного сканирования вен нижних конечностей // Учебное пособие // Е.В. Осипова, Л.В. Мельникова, А.В. Крылова // 2020 г.
8. Миначенко В.К. Ятрогенные повреждения магистральных сосудов / В.К. Миначенко // Советская медицина. — 1986. — № 10. — С. 102–105.
9. Сапелкин С.В. Ятрогенное повреждение бедренной вены во время флебэктомии с последующим успешным восстановлением ее проходимости. / С.В. Сапелкин, И.Е. Тимина. // Флебология. -, 2019. — Т. 3.-№ 1. — С. 63–64.
10. Лохвицкий С.В. Повреждения магистральных вен во время операций. / С.В. Лохвицкий, С.И. Токпанов // Вестник хирургии им. И.И. Грекова — 2018. — № 4. — С. 118–120.

© Кукушкин Евгений Петрович (ker131289@gmail.com), Мидленко Владимир Ильич,

Мидленко Олег Владимирович.

Журнал «Современная наука: актуальные проблемы теории и практики»