

ВОЗМОЖНОСТИ МАГНИТНО-РЕЗОНАНСНОЙ МОРФОМЕТРИИ В ДИАГНОСТИКЕ БОЛЕЗНИ АЛЬЦГЕЙМЕРА

MRI MORPHOMETRY POSSIBILITIES IN THE DIAGNOSIS OF ALZHEIMER'S DISEASE

*M. Artemov
A. Stanzhevsky*

Annotation

Dementia is one of the most common, serious, socially significant neurodegenerative diseases of the brain, which manifests itself a violation of basic cognitive functions. This is often found nosology form of dementia is Alzheimer's disease. Diagnosis of Alzheimer's disease in the early stages of development of pathological neurodegenerative process now is essential due to the increasing incidence among the elderly population in developed countries. The recent introduction into clinical practice of modern neuroimaging techniques, such as MRI morphometry, positron emission tomography, SPECT, allowing timely diagnosis of various neurodegenerative diseases of the brain. Application of the method of magnetic resonance morphometry allows quantification of atrophic changes of different brain structures. In our study, 84 patients were studied, including 36 persons with moderate cognitive deficits, and 48 – with Alzheimer's disease at the stage of "mild" dementia. With the progression of neurodegenerative diseases and the development of dementia syndrome, the most pronounced decrease in the volume of the cerebral cortex were determined in the medial-basal temporal lobes of both hemispheres of the brain, as well as in the orbitofrontal regions of the frontal lobes. The optimal threshold volume (mm³) in the hippocampus, equal to 2740.7, a sensitivity of 68.3%, specificity – 75.0%. When MR morphometry for Alzheimer's disease, in contrast to the moderate cognitive deficits, characterized by a decrease in volume of the cortex of the medial orbitofrontal cortex to 7317.7 ± 870.1 mm³ due to atrophic changes.

Keywords: Alzheimer's disease, MRI morphometry, the hippocampus, the cognitive deficits.

*Артемов Максим Владимирович
Врач–рентгенолог, зав. отделением
магнитно–резонансной томографии,
Российский научный центр радиологии и
хирургических технологий, Санкт–Петербург
Станжевский Андрей Алексеевич
Д.м.н., зам. директора по научной работе,
Российский научный центр радиологии и
хирургических технологий, Санкт–Петербург*

Аннотация

Деменция представляет собой одно из наиболее распространенных, тяжелых, социально значимых нейродегенеративных заболеваний головного мозга, которое проявляется нарушением основных когнитивных функций. При этом, часто встречаемой нозологической формой деменции является болезнь Альцгеймера. Диагностика болезни Альцгеймера на ранних стадиях развития патологического нейродегенеративного процесса в настоящее время имеет существенное значение в связи с ростом заболеваемости среди пожилого населения в развитых странах. Внедрение в последнее время в клиническую практику современных методик нейровизуализации, таких как МР–морфометрия, позитронная эмиссионная томография, ОФЭКТ, позволило проводить своевременную диагностику различных нейродегенеративных заболеваний головного мозга. Применение методики магнитно–резонансной морфометрии позволяет количественно определять атрофические изменения различных структур головного мозга. В нашем исследовании было обследовано 84 пациента, в том числе 36 человек с умеренным когнитивным дефицитом и 48 – с болезнью Альцгеймера на стадии "мягкой" деменции. При прогрессировании нейродегенеративного заболевания и развитии синдрома деменции наиболее выраженное уменьшения объема коры головного мозга определялись в медиально–базальных отделах височных долей обоих полушарий головного мозга, а также в орбитофронтальных зонах лобных долей. Определено оптимальное пороговое значение объема (мм³) в области гиппокампов, равное 2740,7, чувствительность метода составила 68,3%, специфичность – 75,0%. При МР–морфометрии для болезни Альцгеймера, в отличие от умеренного когнитивного дефицита, характерно уменьшение объема коры медиальных отделов орбитофронтальной коры до 7317,7 ± 870,1 мм³ за счет атрофических изменений.

Ключевые слова:

Болезнь Альцгеймера, МР–морфометрия, гиппокампы, когнитивный дефицит.

В настоящее время деменция представляет собой одно из наиболее распространенных социально значимых заболеваний. Она проявляется нарушением основных когнитивных функций (памяти, внимания, гнозиса, мышления, праксиса) по сравнению с исходным возрастным и образовательным уровнями [1].

Наиболее распространенными нозологическими формами деменции являются болезнь Альцгеймера (БА), сосудистая деменция, деменция с тельцами Леви и группа патологических состояний, которые относятся к лобно–височной дегенерации [2]. Тем не менее, до 40% случаев когнитивного нарушения обусловлены болезнью

Альцгеймера [3–4].

В современной литературе имеются сведения о применении магнитно-резонансной морфометрии в диагностике болезни Альцгеймера. Магнитная резонансная морфометрия с использованием специального программного обеспечения с последующим автоматизированным анализом степени атрофии коры головного мозга используется в клинической практике с появлением первых коммерчески доступных томографических установок [5–7]. С развитием метода магнитной резонансной томографии дифференциальная диагностика деменций альцгеймеровского типа стала более точной. Разработаны дополнительные критерии характера распространенности атрофического процесса головного мозга при различных видах деменции [8]. Тем не менее, основные сложности возникают на ранних стадиях патологического процесса, вследствие сходства структурных изменений в веществе головного мозга, развивающихся при различных нейродегенеративных заболеваниях [9]. Следует подчеркнуть, что в последние годы согласно данным некоторых исследователей с помощью магнитной резонансной морфометрии можно получить новые данные в нейроанатомии у пациентов с различными нейродегенеративными заболеваниями, в том числе при болезни Альцгеймера [10–12]. Согласно исследованию Shingo Kakeda et al., 2010, у больных с начальными стадиями БА с использованием магнитной резонансной морфометрии были выявлены структурные изменения в веществе головного мозга, которые не определялись при рутинном МР-исследовании [11]. Кроме того, этот метод может быть полезен для раннего выявления и мониторинга прогрессирования заболевания, а также в оценке ответа на лечение у пациентов с умеренным когнитивным дефицитом и болезнью Альцгеймера.

Однако, имеющиеся в зарубежной литературе данные о характере и локализации атрофических изменений в коре и подкорковых структурах головного мозга, выявляемые методом МР-морфометрии у пациентов с болезнью Альцгеймера достаточно противоречивы [12–13]. Сведения о пороговых значениях объема коры различных структур головного мозга, позволяющих дифференцировать умеренный когнитивный дефицит и болезнь Альцгеймера в стадии мягкой деменции, в зарубежной и отечественной литературе, фактически отсутствуют.

Цель исследования. Изучить значения объемных показателей различных структур головного мозга по данным МР-морфометрии у пациентов с умеренным когнитивным дефицитом и болезнью Альцгеймера.

Материалы и методы. Всего было обследовано 84 пациента с умеренным когнитивным дефицитом и "мягкой" деменцией при болезни Альцгеймера (54 женщины и 30 мужчин, в возрасте от 63 до 86 лет). Средний возраст

больных составил $76,09 \pm 6,61$ года. УКД наблюдался у 36 пациентов в возрасте (средний возраст $77,1 \pm 5,8$ лет), БА на стадии мягкой деменции – у 48 пациентов (средний возраст $75,3 \pm 7,1$). В группу контроля (ГК) вошли 60 человек, сопоставимые по возрасту ($75,1 \pm 6,0$ лет) с пациентами, страдающими когнитивным дефицитом. Опухолевое поражение головного мозга, сосудистые мальформации, а также различные заболевания (черепно-мозговой травмы, системные заболевания) являлось критерием исключения из исследования.

Диагноз умеренного когнитивного дефицита и деменции основывался на общепринятых клинических критериях. Для оценки выраженности когнитивных нарушений у пациентов использовались основные стандартные шкалы и тесты (краткая шкала оценки психического статуса (MMSE); методика "батарея исследования лобной дисфункции"; комплексная шкала оценки деменции Маттиса), а также шкала оценки клинической тяжести деменции (CDR).

Статистическую обработку полученных данных проводили с помощью стандартного пакета программ Statistica for Windows 95/NTv. 577. Достоверность оценивали по непараметрическому критерию Манна-Уитни с уровнем значимости $p < 0,05$.

Для морфометрической оценки объема коры и других структур головного мозга использовались T1-взвешенные изображения (3D FE) с толщиной среза 1,2 мм. Исследования головного пациента проводились на магнитно-резонансом томографе Vantage Titan фирмы Toshiba с напряженностью магнитного поля 3,0 Т. Обработка полученных томограмм выполнялась с помощью программного обеспечения FreeSurfer (сайт: <http://surfer.nmr.mgh.harvard.edu/>), которая включало в себя следующий набор действий: поэтапная сегментация структур головного мозга; нормализация изображений обследуемых пациентов путем создания стандартного образца (шаблона) с применением жесткой аффинной и нелинейной трансформации (деформации или искривления изображений для 3D-обработки) с использованием техники кластерного анализа.

В результате обработки МР-изображений был получен количественные показатели различных структур головного мозга в мм³.

Результаты и обсуждение

При проведении МР-морфометрии были получены достоверные количественные показатели (объем) серого вещества различных структур головного мозга при умеренном когнитивном дефиците и болезни Альцгеймера. Значения объема этих структур в сопоставлении с группой контроля (ГК) представлены в **табл. 1**.

Таблица 1.

Объем серого вещества различных структур головного мозга у пациентов при болезни Альцгеймера, в группе контроля и при умеренном когнитивном дефиците.

Группа	Гиппокампы	Миндалевидное тело	Энторинальная кора	Фузиформная извилина	Медиальная орбитофронтальная кора	Латеральная орбитофронтальная кора
ГК	3737,3±302,5	1582,1±207,8	1951,4±260,1	7998,2±1264,4	7610,6±831,9	3775,2±590,4
УКД	2967,2±427,5	1224,5±373,8	1415,8±462,5	7059,1±1534,1	7317,7±870,1	3760,8±494,6
	P <0,05	P <0,05	P <0,05	P <0,05	P = 0,18	P =0,85
БА	2263,6±297,9	989,9±392,5	1134,6±343,4	6123,7±1180,7	6602,1±990,7	2804,7±468,5
	P <0,05	P <0,05	P <0,05	P <0,05	P <0,05	P <0,05

Примечание: ГК- группа контроля, УКД - умеренный когнитивный дефицит, БА - болезнь Альцгеймера.

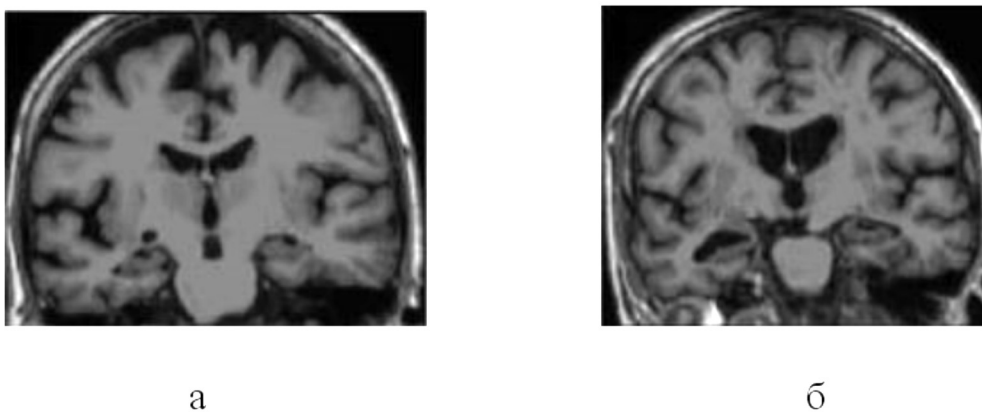


Рисунок 1. Магнитно-резонансные томограммы (корональная плоскость, T1-взвешенные изображения) у пациентов с умеренным когнитивным дефицитом (а) и при болезни Альцгеймера (б). Определяется увеличение размеров желудочковой системы и расширения субарахноидальных пространств, атрофия медиобазальных отделов височных долей (проекция гиппокампов).



Рисунок 2. Постпроцессинговая обработка в среде FreeSurfer пациента с УКД (а) и болезнью Альцгеймера (б). Отмечается снижение объема серого вещества в медиальных отделах височных долей, в височно-теменных областях и лобных долях.

Как видно из представленной таблицы, у пациентов с умеренным когнитивным дефицитом отмечалось достоверное ($p < 0,05$) снижение объема коры головного мозга в области гиппокампов, миндалевидных тел, энторинальной коры, фузиформных извилин. У пациентов с болезнью Альцгеймера в стадии мягкой деменции дополнительно наблюдалось снижение объема серого вещества в медиальной и латеральной орбитофронтальной коре.

На рис. 2 показаны изображения, полученные при МР-морфометрии у больных с УКД и БА с постпроцессинговой обработкой.

На рис. 3 представлены данные объема серого вещества гиппокампов (ROC анализ), у пациентов с УКД и БА.

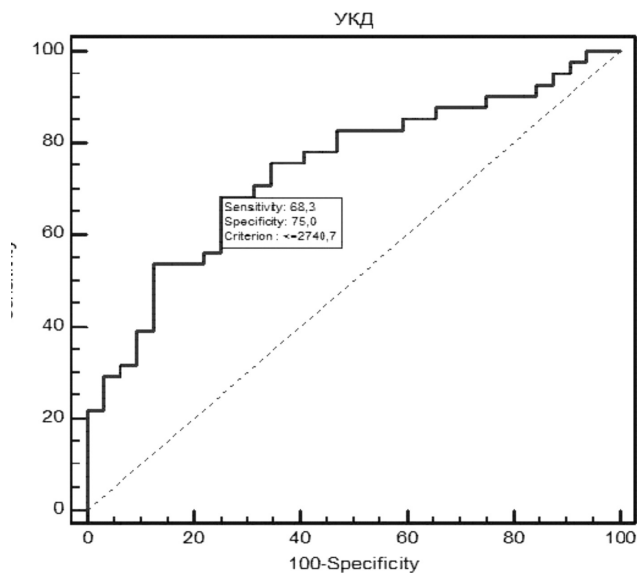


Рисунок 3.

Как видно из приведенного графика, наибольшая информативность МР-морфометрии при дифференциальной диагностике умеренного когнитивного дефицита и мягкой деменцией при болезни Альцгеймера была получена при пороговом значении объема коры в проекции гиппокампов, равном 2740,7 мм³, чувствительность метода составила 68,3%, специфичность – 75,0%.

На рис. 4 представлена корреляционная зависимость между выраженностью нарушения функции лобных долей, определенной с использованием батареи лобной дисфункции (FAB), и уменьшением объема коры в области медиальной орбитофронтальной коры лобных долей у пациентов с болезнью Альцгеймера.

$$y = 10,4678 + 0,0003599x$$

$$R^2 = 0,01418, P < 0,0053$$

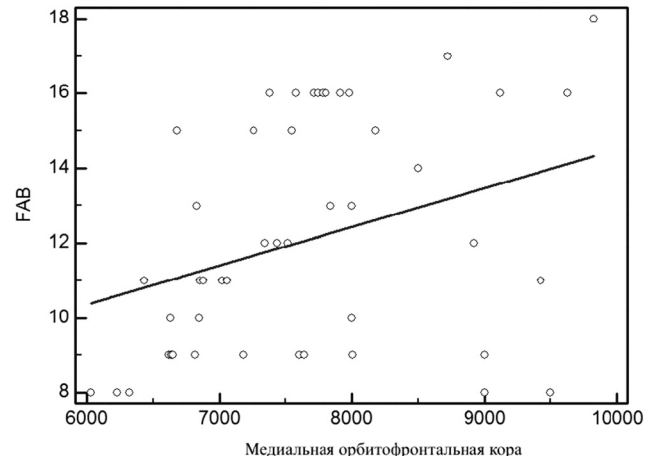


Рисунок 4.

У пациентов с болезнью Альцгеймера наблюдалась достоверная положительная корреляционная зависимость между выраженностью нарушения функции лобных долей и снижением показателей объема коры медиальной орбитофронтальной области лобных долей. Кроме того, определялась положительная корреляция между выраженностью клинических симптомов когнитивных нарушений с использованием шкалы MMSE и степенью атрофических изменений по данным МР-морфометрии в области гиппокампов, миндалевидных тел, энторинальной коры, фузиформной извилин, а также медиальных отделов орбитофронтальной коры у пациентов с БА. В то же время корреляционная зависимость между баллами батареи лобной дисфункции и объемом коры наблюдалась только в области медиальной и латеральной орбитофронтальных зонах лобных долей, при $p < 0,05$.

Заключение

Результаты некоторых исследований свидетельствуют, что применение МР-морфометрии у пациентов с когнитивным дефицитом позволяет визуализировать атрофические изменения коры, в тех случаях, когда традиционные технологии магнитно-резонансной томографии не выявляют каких-либо значимых структурных изменений в веществе головного мозга. Полученные нами данные показали, что атрофические изменения коры головного мозга наблюдаются уже на стадии умеренного когнитивного дефицита. При прогрессировании патологического процесса и развитии синдрома деменции наиболее выраженные атрофические изменения локализовались в медиальных отделах височных долей обоих полушарий головного мозга. При этом наибольшие показатели точности МР-морфометрии при сравнении полученных данных с группой контроля была получена при пороговом значении объема коры в области гиппокампов, равном 3042,7 мм³. Дополнительным критерием, позволяющим дифференцировать умеренный когнитивный дефицит и

болезнь Альцгеймера является достоверно значимое снижение объема вещества головного мозга в медиальной орбитофронтальной коре. Среднее значение этого показателя в нашем исследовании составило $7317,7 \pm 870,1$ мм³. При этом определялась достоверная корреляция между степенью снижения объема коры различных структур головного мозга и выраженностью когнитивно-

го дефицита, измеренного с помощью шкалы MMSE. Применение МР-морфометрии позволяет выявлять патологические изменения коры головного мозга на ранних стадиях развития нейродегенеративного процесса, что дает возможность проведения своевременных и адекватных лечебных мероприятий у пациентов, страдающих когнитивными нарушениями [14–15].

ЛИТЕРАТУРА

1. Яхно Н. Н. Когнитивные расстройства в неврологической практике / Н. Н. Яхно // Невролог. журн. – 2006. – № 1. – С. 4–12.
2. Jellinger K. A. The enigma of mixed dementia / K. A. Jellinger // *Alzheimer's and Dementia*. – 2007. – Vol. 3. – P. 40–53.
3. Jellinger K.A. Neuropathological evaluation of mixed dementia / K. A. Jellinger, J. Attems // *Review. JNeuroSci*. – 2007. – Vol. 257(1–2). – P.80–87.
4. Бачинская Н.Ю. Болезнь Альцгеймера / Н.Ю. Бачинская // Журнал неврологии им. Б.М. Маньковского. – 2013. – №1. – С. 17–22.
5. Трофимова Т.Н. Очаговые изменения головного мозга при дисциркуляторной энцефалопатии (МРТ – патоморфологические сопоставления) / Т.Н. Трофимова, Н.А. Беляков, Н.И. Ананьева и др. // *Мед. Визуализация*. – 2007. – №1. – С. 89–96.
6. Spulber G. An MRI-based index to measure the severity of Alzheimer's disease-like structural pattern in subjects with mild cognitive impairment / G. Spulber, A. Simmons, J.-S. Muehlboeck et al. // *Journal of Internal Medicine*. – 2013. – Vol. 273 (4). – P. 396–409.
7. Madeline D. Breakdown of Brain Connectivity Between Normal Aging and Alzheimer's Disease: A Structural k-Core Network Analysis / D. Madeline, N. Jahanshad, Talia M. Nir et al. // *Alzheimer's Disease Neuroimaging Initiative. Brain Connectivity*. – 2013. – Vol. 3(4). – P. 407–422.
8. Fazekas F. MR signal abnormalities at 1.5 T in Alzheimer's dementia and normal aging / F. Fazekas, J. B. Chawluk, A. Alavi et al. // *Am. J. Roentgenol*. – 1987. – Vol. 149, № 2. – P. 351–356.
9. Marije R. Benedictus. Specific risk factors for microbleeds and white matter hyperintensities in Alzheimer's disease / Marije R. Benedictus, Jeroen D.C. Goos, Maja A.A. Binnewijzend et al. // *Neurobiology of Aging*. – 2013. – Vol. 34 (11). – P. 2488–2494.
10. Shingo Kakeda. The efficacy of a voxel-based morphometry on the analysis of imaging in schizophrenia, temporal lobe epilepsy, and Alzheimer's disease/mild cognitive impairment: a review. / Shingo Kakeda // *Neuroradiology*. – 2010. – Vol.52. – P. 711–721.
11. Mc Evoy L. Alzheimer disease: quantitative structural neuroimaging for detection and prediction of clinical and structural changes in mild cognitive impairment / L. Mc Evoy, C. Fennema-Notestine, D. Hagler et al. // *Radiology*. – 2009. – Vol. 251. – P. 1950–2205.
12. Vemuri P. Alzheimer's disease diagnosis in individual subjects using structural mr images: Validation studies / P. Vemuri, J.L. Gunter, M.L. Senjem et al. // *NeuroImage*. – 2008. – Vol.39. – P.1186–1197.
13. Westman E. Multivariate analysis of mri data for alzheimer's disease, mild cognitive impairment and healthy controls / E. Westman, A. Simmons, Y. Zhang et al. // *NeuroImage*. – 2011. – Vol. 54. – P. 1178–1187.
14. Chetelat G. Using voxel-based morphometry to map the structural changes associated with rapid conversion in MCI: A longitudinal MRI study / G. Chetelat, B. Landeau, F. Eustache et al. // *NeuroImage*. – 2005. – Vol. 27. – P. 934–946.
15. Jennifer L. Whitwell. 3D maps from multiple MRI illustrate changing atrophy pattern as subjects progress from mild cognitive impairment to Alzheimer's disease / Jennifer L. Whitwell, Scott A. Przybelski, Stephen D. Weigand et al // *Brain*. – 2007. – Vol.130. – P. 1777–1786.

© М.В. Артемов, А.А. Станжевский, (mrcrht-mrt@mail.ru), Журнал «Современная наука: актуальные проблемы теории и практики»,

